32073 N.16
Lane Medical Library

Zur

Casuistik und Therapie der inveterirten und habituellen Schulterluxationen.

Inaugural-Dissertation

welche

mit Genehmigung der medicinischen Facultät

der

vereinigten Friedrichs-Universität Halle-Wittenberg

zur

Erlangung der Doctorwürde

in der Medicin und Chirurgie

zugleich mit den Thesen öffentlich vertheidigen wird

am 12. August 1882, Vormittags 12 Uhr

Ludwig Popke
aus Dziembowo.

Opponenten:

Johannes Braune, Dr. med.
Albin Koettnitz, Dr. med.

Halle a. S.,
Plötz'sche Buchdruckerei (R. Nietschmann)
1882.

Meiner theuren Mutter

in Liebe und Dankbarkeit

gewidmet.

Der Zweck nachfolgender Zeilen soll die Veröffentlichung von zwei hauptsächlich wegen der dabei eingeschlagenen Therapie interessanten Fällen von inveterirter und habitueller Schulterverrenkung sein, welche in der Klinik des Herrn Geheimrath Volkmann zur Behandlung kamen, zugleich mit einer allgemeinen Erörterung der anatomischen und klinischen Verhältnisse dieser Krankheit und einer Zusammenstellung des hierin gehörigen historischen und literarischen Materials.

I. Fall. Luxatio humeri subcoracoidea inveterata.

Anamnese: Patient, der 55jährige Auszügler Christian Waldau aus Kleinleipisch, fiel am 17. Januar d. J. von einer Scheune und verrenkte sich den rechten Oberarm. Mehrfach unternommene Repositionsversuche hatten keinen Erfolg. Am 21. Februar liess sich Patient in die Klinik aufnehmen.

Status praesens: Rüstiger Mann. Rechter Arm und Schulter zeigen die für eine Luxation characteristische Deformität. Der Kopf des humerus ist unter dem processus coracoides zu fühlen. Am Arme, namentlich am untern Theile des Unterarms und um das Ellenbogengelenk herum, sehr starkes hartes Oedem. Der Arm ist bedeutend fixirt.

22./2. Repositionsversuch in der Narkose. Kein Erfolg. Der Kopf wird sehr gut gelockert und leicht bis in die Achselhöhle gebracht, weiter aber auch nicht. Bei den

Bewegungen, namentlich aber bei Rotation, ist Knochencrepitation zu fühlen, so dass mit Sicherheit eine gleichzeitige Fractur anzunehmen ist.

6./3. Nochmaliger Repositionsversuch in Narkose. Wieder kein Erfolg. Erscheinungen wie das vorige Mal. Bindeneinwicklung des Armes und Massage.

18./3. Dritter Repositionsversuch. Wiederum gleitet der Kopf bis in die Achselhöhle, weiter nicht. Crepitation auch heute sehr deutlich. Im Anschluss an diesen misslungenen Repositionsversuch wird zur Resection des Oberarmkopfes geschritten. Der Kopf liegt bei stark elevirtem Arm dicht unter der Haut und ist schon durch die Inspection zu erkennen. Auf ihm wird eingeschnitten. Nach Spaltung der Haut mittels eines etwa 12 cm langen Schnittes ergiesst sich aus der Wunde eine beträchtliche Menge dunkelbrauner (blutig-seröser) Flüssigkeit. Man gelangt direct auf den Kopf und findet denselben in einer fast faustgrossen mit theils flüssigem theils geronnenem schwarzen Blute angefüllten Höhle. In der Tiefe dieser Höhle blutete es venös und wird dieselbe deshalb zunächst mit Schwämmen ausgestopft, um zur Absägung des Kopfes zu schreiten und Platz zur Blutstillung zu schaffen. Die Resection des Kopfes stösst aber auf erhebliche Schwierigkeiten. Trotzdem die Kapsel an dem der Wunde zugekehrten Theil des Kopfumfanges vollständig zerrissen ist, gelingt es selbst bei grösserer Gewaltanwendung nicht, den Kopf soweit herauszudrängen, dass er mit der Amputationssäge abgesägt werden kann. Die Resection ist nur mit Hilfe der Kettensäge möglich. Als nach Entfernung des Kopfes die Wundhöhle untersucht wurde, zeigte sich im Grunde derselben etwas näher der vorderen Wand der Achselhöhle eine starke venöse Blutung; dieselbe kommt aus einem Loche in der Axillarvene, welches, da auf dem Kopfe ein-

geschnitten wurde, natürlich unmöglich bei der Operation durch das Messer gemacht sein konnte, sondern entweder bei der Verletzung selbst, oder bei einem der Repositionsversuche entstanden sein musste. Die Achselvenè wird unterbunden. Die Unterbindung ist aber bei der Tiefe der Wunde erst möglich, nachdem Haut und m. pectoralis maior senkrecht zur ersten Wunde quer eingeschnitten sind. Als nach gelungener Blutstillung die Wunde noch einmal genau revidirt wird, zeigt sich ein phalanx grosses mit dem Periost noch in Verbindung stehendes Knochenfragment vom humerus (wahrscheinlich von der Gegend des tuberculum minus herrührend.) Dasselbe wird entfernt. An der Scapula nichts zu finden.

Genaue Naht. Drei Drains. Listerscher Verband.

Auch nach der Resection sind die Widerstände von Seiten der Weichtheile so bedeutend, dass der Humerus-Stumpf nur sehr unvollkommen in die richtige Stellung gebracht werden kann.

25./4. Wundverlauf untadelhaft. Nur einmal (am Abend des zweiten Tages nach der Operation) 38,2 als höchste Temperatur. Vollständige prima intentio. Der humerus durch dicke in die Achselhöhle gelegte Polster recht weit nach aussen gebracht. Mit passiven Bewegungen ist begonnen. Patient ist in seine Heimat am 27./4. entlassen und hat bis jetzt noch keine weitere Nachricht von sich gegeben.

Auf die bei der Resection angewandte Methode des Axillarschnittes komme ich am Schlusse dieser Arbeit bei Besprechung der bisher üblichen operativen Maassnahmen zur Beseitigung inveterirter Luxationen zurück.

II. Fall. Habituelle Luxation der linken Schulter.

Anamnese: A. Voigt, Landwirth aus Berlin, 30 Jahr alt, hat seit 1868 an Epilepsie gelitten. Seit dem 8. September 1878 ist kein Anfall wieder eingetreten.

Während der Anfälle hat er sich zuerst am 18. November 1874 den linken Oberarm luxirt, sodann am 26. Januar 1878, am 18. April und 8. September 1878. Das letzte Mal war die Reposition des nach vorn unter das Schlüsselbein luxirten Kopfes sehr schwierig.

Anfang Mai 1880 trat wieder eine Luxation ein und zwar, als Herr V., um auf das Pferd zu steigen, mit dem linken Arm den Sattelknopf erfasst hatte. Sodann traten solche Luxationen ein am 1. Juli 1880, am 22 Januar 1881, Ende Juli 1881, am 25. October 1881 und am 22. Februar dieses Jahres; das letzte Mal in dem Moment, als Patient einen Pferdebahnwagen bestiegen hatte und sich, um nicht zu fallen, mit der linken Hand am Wagen festhalten wollte.

Nach Verordnung seines berliner Arztes hatte Herr V. sich im Sommer 1880 eine Bandage anfertigen lassen, welche diese habituellen Luxationen verhüten sollte; jedoch erfüllte sie ihren Zweck nicht, denn die Luxationen traten auch ein, während Patient die Bandage trug. Da wurde zu gleichem therapeutischen Zweck zuletzt im October 1881 von einem anderen Arzte ein Corset construirt, das aber auch keinen Heilerfolg und Schutz herbeiführte, da die letzte Luxation trotz dieses Corsets eintrat.

Patient ist durch diese wiederholten Luxationen sehr deprimirt und war entschlossen, sich jeder Operation zu unterziehen.

Status praesens: Gesunder kräftiger Mann. Gelenkkopf zur Zeit an der richtigen Stelle. Muskulatur des linken Armes etwas, aber durchaus nicht viel, weniger kräftig, als am andern.

8./3. (Tag der Aufnahme). In der Narkose, die zum Zwecke der Resection des Schultergelenks eingeleitet wurde, wird zunächst versucht, den Kopf zu luxiren. Es gelingt dies aber nur in unvollkommener Weise. Selbst bei sehr aus-

giebigen und raschen Bewegungen nach allen Richtungen kommt höchstens eine Subluxation zu Stande: Der Kopf[1]) stellt sich auf den vorderen Rand der Scapula und gleitet bei directem Druck unter klappendem Geräusche wieder auf die cavitas glenoidalis zurück. Da Patient unter allen Umständen von seinem Uebel befreit sein und selbst eine Einbusse an Kraft mit in den Kauf nehmen will, wird sogleich zur Resection geschritten und dieselbe in gewöhnlicher Weise mit vorderem Schnitt ausgeführt.

Ein Kapselriss findet sich zunächst nicht vor, und wird der Gelenkkopf daher mit Durchschneidung der Kapsel in typischer Weise resecirt; der Kopf, der im Uebrigen von normalem Knorpel bedeckt ist, ist in der Art deformirt, dass hinten am Limbus cartilaginens sich ein Defect vorfindet, wie er auf der dieser Arbeit angehängten Tafel ersichtlich ist. Ferner finden sich sehr merkwürdige Veränderungen an der Gelenkfläche der Scapula (cf. Figur V). Dieselbe zeigt nicht ihre normale Form (unten breiter als oben), sondern hat eine mehr ovale Gestalt, die daher kommt, dass vorn unten ein Stück verloren gegangen ist. Unzweifelhaft ist hier bei der ersten Luxation ein Stück abgebrochen, und wenn sich auch an der betreffenden Stelle der Gelenkfortsatz des Schulterblatts überknorpelt zeigt, so spricht ein anderer Befund wohl mit Sicherheit für eine stattgehabte Fractur an der cavitas glenoidalis. In der ganzen Ausdehnung des Defectes an der Gelenkfläche ist nämlich die Kapsel von dem Limbus cart. abgerissen, sodass ein Schlitz entsteht, welcher in die bursa subscapularis führt. Der Kapselrand dieses Schlitzes ist stark wulstig verdickt, und an ihm sitzt, etwas gestielt, ein harter etwa erbsengrosser Körper. Derselbe ist mit

---

[1]) Merkwürdigerweise war die Herstellung einer vollkommenen Luxation einige Stunden vorher Herrn Geheimrath Volkmann gelungen.

Knorpel überzogen, enthält aber, wie ein Durchschnitt ergiebt, einen knöchernen Kern. Man kann diesen Körper nicht wohl als etwas anderes ansehen, denn als das stark atrophirte mit der Kapsel abgerissene Fragment der Gelenkfläche der Scapula.

Naht. Ein grösseres Drain in die Mitte bis zum Eingang in die bursa subscapularis, zwei kleinere in die Wundwinkel. Lister'scher Verband.

13./3. Während in den ersten beiden Tagen die Temperatur normal war und auch bei dem am Tage nach der Operation stattgefundenen Verbandwechsel zwar etwas blutig-seröse Secretion, sonst aber keine Reaction sich gezeigt hatte, stellte sich vom 11./3. an ziemlich beträchtliches Fieber (bis 39,6) ein. Die Wunde zeigt in ihrer unteren Partie leichte Röthung und Schwellung. (Es ist bei der Operation die Wunde sehr viel untersucht worden, auch ist der Wundverlauf bei anderen Operirten zur Zeit nicht immer ein ganz ungestörter). Ausserdem ist um die Nähte herum eine nicht unbeträchtliche Reaction eingetreten. Einige Nähte werden entfernt.

15./3. Temperatur normal, auch Schwellung und Röthung ganz fort; aus den Drains fliesst geringes eitriges Secret.

20./3. Der Wundverlauf war weiterhin ein glatter, nur einmal veranlasste ein zu frühes Fortlassen der Drains Secret-Retention und Temperatursteigerung. Die Wunde ist jetzt bis auf die minimal secernirenden, sich auch bereits einziehenden Drainstellen verheilt. Die Stellung des Armes ist gut. Patient hat ein Polster unter die Achsel bekommen, welches den oberen Theil des Oberarms nach aussen drängen soll. Mit den passiven Bewegungen ist begonnen. Am 27./4. wurde auch dieser Patient entlassen und hat sich bisher noch nicht wieder vorgestellt.

Wenn wir eine frische Luxation zur Behandlung bekommen, dann ist im Allgemeinen mit Rücksicht auf Reduction und Wiederherstellung der Function die Prognose sehr günstig und die Anwendung einfacher Einrenkungsmethoden in der Regel ausreichend. Während es den älteren Chirurgen darauf ankam, mittels einer möglichst grossen Kraftentwicklung, also auf gewaltsamem Wege, die Reposition herbeizuführen, ist man nach eingehenden anatomischen wie klinischen Studien nun zu der Ueberzeugung gelangt, dass jene alte Methode völlig unzulässig sei.

Jetzt gilt fast allgemein die Regel, und es ist auch, wie zuerst Ch. White betonte und übte, das rationellste Verfahren, den verrenkten Knochen dieselben Bewegungen, indess in umgekehrter Reihenfolge, durchlaufen zu lassen, welche er im Moment der Verrenkung machte. Und so wird man damit beginnen, dass man das Glied in dieselbe Stellung bringt, welche es im Moment des Ausschlüpfens aus der Pfanne einnahm. Hierdurch wird vor allem schon die Einstellung des Gelenkkopfes gegenüber dem Kapselriss bewirkt, und eine den jedesmaligen Verhältnissen angepasste Combination von Flexionen und Rotationen, auch Hyperextensionen ohne oder mit gleichzeitigen Tractionen wird die Reposition leicht herbeiführen. Sehr wichtig ist es (Volkmann), dass der Operateur zum Schlusse die Extremität in diejenige Stellung bringt, welche der im Augenblick des Entstehens der Luxation existirenden entgegengesetzt ist.

Wir haben es also, kurz ausgedrückt, zu thun 1) mit der Reduction, 2) mit der Retention, deren Vernachlässigung in gewissen Fällen, wie wir später sehen werden, zur Entstehung der sog. „habituellen Luxationen“ beiträgt und 3) mit der Wiederherstellung der Function.

Obgleich im Allgemeinen die Widerstände und Schwierigkeiten bei der Einrichtung einer Schulterverrenkung nicht

sehr gross sind, so giebt es doch einen kleinen Procentsatz aller Fälle, wo es selbst einem geübten Chirurgen nicht gelingt zu reponiren. Es existiren also in einzelnen Fällen gewisse Hindernisse bei der Reposition, welche zu dem Fortbestand der Luxation führen, also die Ursachen der veralteten Luxationen sind.

Welcher Art nun diese Hindernisse sind, haben uns Leichenexperimente (von Malgaigne, Roser, Streubel) sowie auch zur Obduction gelangte Fälle in überzeugender Weise gelehrt. Entgegen der früheren Annahme, wonach hauptsächlich spastische Contractionen der Muskeln die Reduction hindern sollten, hat sich herausgestellt, dass diese nur eine unwesentliche Rolle spielen, indem sie nur durch passive Spannung, also Ausdehnung über ihre Insertionsgrenzen hinaus, schwach elastische Stränge darstellen, welche den Gelenkkopf an prominirende Knochentheile z. B. Partien des Pfannenrandes andrücken. Wesentlicher ist schon das Hinderniss, welches sich in den nicht zerrissenen Theilen der Kapsel und der Seitenbänder präsentirt, indem bei der Entstehung des Kapselrisses auch die Elasticität der Bandmassen zur Geltung kommt. So ist es ihr wohl zuzuschreiben, dass der Kapselriss sehr oft zu eng für den Durchtritt des Oberarmkopfes erscheint. Dann kommt noch die Lage des Kapselrisses in Betracht. Es ist einleuchtend, dass der luxirte Kopf nicht vor dem Riss fixirt zu bleiben braucht; im Gegentheil wird er in der Mehrzahl der Fälle durch Muskelzug eine secundäre seitliche Verschiebung erfahren haben. — Viel häufiger jedoch als die Länge und Lage des Risses ist seine und der nicht zerrissenen Gelenkbänder Spannung, welche die Reduction hindern. Interposition von Kapselfetzen, eingeklemmten Falten, dislocirte Sehnen sind wohl auch nur nebensächliche Momente. Dagegen hat man eine grössere Aufmerksamkeit, als dies bisher geschehen, etwa vorhandenen Knochenabsprengungen zuzuwenden. So hat

Deuerlich[1]) in seiner Dissertation 30 Fälle von Fractur des tuberculum majus gesammelt. Von Fracturen der cavitas glenoidalis berichten Flaubert[2]), Gibson[3]) und W. Körte[4]) jeder einen Fall, von denen die beiden letzteren noch mit Abreissung des tuberculum maius complicirt waren. Abgesehen davon, dass hierdurch die Reposition erschwert und ganz gehindert werden kann, drohen von diesen Knochenabsprengungen aus dem Patienten noch wirkliche Gefahren und zwar, wie wir noch sehen werden durch Gefässverletzung, wie in unserem ersten Falle. Wenn nun infolge der genannten Hindernisse die Luxation veraltet ist, so ist auch unterdessen der Gelenkkopf in seiner neuen Lagerung theils durch bindegewebige Stränge, die von seiner veränderten Gelenkfläche nach der Umgebung ziehen, theils durch die narbig sich um ihn retrahirenden Weichtheile fixirt und meist wenig beweglich geworden. Es hat sich eine Neartrose gebildet, während gleichzeitig die alte Gelenkpfanne degenerirt und die Höhle verschwunden ist. Die genannten Verwachsungen des Oberarmkopfes mit seiner Umgebung werden natürlich um so fester, je weniger passive Bewegungen mit der Extremität vorgenommen werden. Andernfalls ist die Möglichkeit nicht ausgeschlossen, dass es auch im neuen Gelenk zu mehr weniger ausgedehnten Knorpelbildungen kommt. Ausserdem wissen wir aber auch, dass bei veralteten Luxationen sehr häufig, als Folge der Fixation, Inactivitätsparalyse der betreffenden Muskeln besonders des deltoides und Atrophie des Oberarms eintritt, abgesehen von den Er-

---

[1]) Ueber die Complication der luxatio humeri mit Fractur des tuberc. maius, Diss. Göttingen 1874.

[2]) Flaubert, Mémoire sur pluscas de luxations etc. Repert. général d'anat. et de physiol. 1827.

[3]) Gibson bei Körte.

[4]) W. Körte, Ueber Gefässverletzung bei Verrenkung des Oberarms. Langenbeck's Archiv, Band 27, Heft 3, 1882.

scheinungen, welche durch den Druck des Oberarmkopfes auf Gefässe und Nerven hervorgerufen werden.

Was nun die irreponirten Schulterluxationen anlangt, so ist hervorzuheben, dass sie ihr Dasein theils unglücklichen und ungeschickten Repositionsversuchen, theils der Vernachlässigung von Seiten der Verletzten — grossentheils fast nur Leuten aus den niederen Ständen — verdanken. Rücksichlich der Therapie, speciell der „friedlichen," dieser Luxationen ist zu bemerken, dass das Alter der Verrenkung in hohem Grade die Prognose beeinflusst.

Wie alt eine Luxation werden darf, wenn sie die Reposition noch gestatten soll, ist eine Frage, deren Beantwortung in bestimmten Zahlen nicht gut möglich ist. A. Cooper setzte z. B. als äussersten Termin für Humerus-Luxationen 3 Monate an. Dass diese Zahl aber keinen objectiven Werth haben kann, sieht man daraus, dass noch viel ältere Luxationen theils blos manuell, theils mit Maschinen wieder eingerichtet worden sind.

So reponirte Simon eine 2 Jahre alte Luxation mit Erfolg durch Monate lang fortgesetzte Tractionen, wobei allerdings hin und wieder subcutane Durchtrennungen sich anspannender Narbenstränge vorgenommen wurden. — Andererseits wagte Désault schon nach 15—20 Tagen nicht mehr zu reponiren und zwar jedenfalls auf Grund schlimmer Erfahrungen. Welcher Art diese sein können, illustriren folgende Fälle:

Wie Callender [1]) berichtet, liess ein Einrichter — bone setter — am Arme eines 60jährigen Mannes mit inveterirter Luxation 12—16 Menschen ziehen. Ganz diesem angewandten Kraftquantum entsprechend war auch der Erfolg eine voll-

[1]) Callender, Bartholomew's Hospit. Reports. Vol. II, 1866.

ständige Zerreissung des pectoralis maior, des plexus brachialis, der arteria axillaris, eine Luxation des Ellenbogens, Fractur des humerus und Vorderarms. Die Therapie bestand also hier darin, aus einem kleineren Uebel ein grosses zu machen.

Ein anderer Fall rührt von Smith[1]) her: „Zur Reposition einer 8 Wochen alten Luxation des linken Oberarms bei einem 48 jährigen Manne setzte sich ein Assistent neben dem Patienten so auf den Fussboden, dass er seinen Fuss in die Achselhöhle desselben stemmte, und extendirte mit Hülfe einer oberhalb des Ellenbogens angebrachten Schlinge, die er über seine Schultern nahm. Nachdem die Extension ca. eine Minute gedauert hatte, fuhr der Fuss des Assistenten durch Haut und Muskeln der vorderen Seite der Achselgegend wie durch faules Leder hindurch. Die Dislocation wurde nun zwar leicht ausgeglichen, der Patient starb aber am 9. Tage.

Um eine gleichmässige permanente Extension ausüben zu können, construirte man besondere Maschinen; z. B. gehören hierher der Flaschenzug von Schneider-Menel und der Reductor von Jarvis. Man ist aber allgemein von ihrer Anwendung abgekommen, einmal weil man das Quantum der producirten Kraft nicht zu messen im Stande war, und dann weil man zur Einsicht gelangte, dass man ebensogut mit seinen Armen auskomme und durch zu rohe Gewalt häufig schwere Verletzungen herbeigeführt werden: Ja, es gehört nicht einmal eine grosse Kraft dazu, um eine Ruptur der art. axillaris und Verletzungen der Nerven zu bewirken.

Neuerdings hat W. Körte[2]) eine sorgfältige Zusammenstellung aller bisher beschriebenen Fälle von Gefässverletzung

[1]) Virchow und Hirsch Jahresberichte 1879, Band II, pag. 354.

[2]) Siehe in Langenbecks Archiv, Band XXVII, H. 3. Körte, Ueber Gefässverletzung bei Verrenkung des Oberarms.

bei luxatio humeri gegeben. Die Gesammtzahl derselben ist 47, welcher sich dann unser Fall als 48. anschliesst. Unter den 44 aus der Literatur gesammelten Fällen befanden sich allein 38 Zerreissungen der art. axillaris, von welchen 28 tödtlichen Ausgang durch Verblutung nahmen, und von den 4 Fällen von Läsion der vena axillaris starben gleichfalls 3. In der Mehrzahl der Fälle bildete sich, meist rapid wachsend, eine grosse Geschwulst der Achselhöhle, die zudem öfter nicht pulsirte und schliesslich die Haut perforirte. Diese Gefässverletzungen kommen entweder dadurch zu Stande, dass der aus der Kapsel getretene Kopf die Gefässe derart anspannte, dass ein Einriss erfolgen musste, oder es tragen die zur Einrichtung des verrenkten Armes angewandten Manöver die Schuld. In einzelnen Fällen mag dann auch die verrenkende Gewalt die Ruptur bewirkt haben. So fand Jössel[1]) bei einer frischen Luxation den nervus axillaris und die art. subscapularis stark angespannt. —

Prädisponirende Momente für die Verletzung der Gefässe, besonders der Arterie, sind 1) hohes Alter des Patienten wegen der hier nicht so seltenen atheromatösen Processe, 2) abnorme Verbindungen, die der luxirte Kopf mit seiner Umgebung eingegangen ist, (über das Vorkommen solcher Adhäsionen zwischen Knochen und Gefässen berichteten zuerst Flaubert und Leudet); 3) rohes und gewaltsames Verfahren und 4) gleichzeitige Fractur des Kopfes und der Scapulargelenkfläche, wo dann der Druck scharfer Knochenkanten die Verletzung herbeiführt.

Von anderen unglücklichen Vorkommnissen bei der versuchten Reposition alter Luxationen erwähnt Malgaigne noch 5 Fälle von Vereiterung des Schultergelenks, die nicht einmal

[1]) Jössel, Siehe Deutsche Zeitschrift für Chirurgie XIII, Heft 1. u. 2.

mit Hautwunden complicirt gewesen sein sollen. Jedenfalls werden aber in diesen Fällen an andern Körperstellen äussere Verletzungen vorhanden gewesen sein, denn ohne diese können wir uns jetzt kaum mehr eine Vereiterung eines anderen Gelenkes denken.

Angesichts der schlimmen Resultate, die man sehr oft bei den Versuchen der Reposition alter Schulterluxationen erhielt, begann man an die „Reduction auf blutigem Wege“ zu denken, zunächst an die einfache Incision und erst später an die Resection. Malgaigne hatte seiner Zeit noch ein gewisses Recht, sich über Gelenkeröffnung und Gelenkresection bei irreponibler Luxation äusserst ablehnend zu verhalten. Er sagt in seinem Handbuch Tome II, pag. 190 wörtlich: „Je serai bref dans mon jugement sur ces opérations. A aucun prix je ne voudrais m'y soumettre; c'est assez dire, que je les repousse absolument.“

Dieses kühle Verhalten Malgaigne's der Incision und Resection gegenüber kann nicht Wunder nehmen, wenn man bedenkt, dass die Technik dieser Operation noch eine sehr mangelhafte und die Wundbehandlung eine sehr unzuverlässige war. Dazu kam noch, dass man die zu Operirenden nicht genügend anästhesiren konnte. Ganz diesen Verhältnissen entsprechend finden sich nur wenige Fälle von ausgeführter Resection in der Literatur. Die Nachricht von den ältesten finden wir bei Malgaigne (Tome II pag. 188 ff.): „Hey raconte, qu'un chirurgien de ketley, nommé Evans, n'ayant pu réduire deux luxations du pouce en arrière, pratica une incision en avant sur la tête de l'os metacarpien, en fit la résection et réunit les os en place.“ Bei demselben Autor lesen wir, dass c. a. 1823 Textor ein luxirtes Radialis-Köpfchen resecirte. Der Erfolg war eine Ankylose des Ellenbogens. Im Jahre 1845 machte Vidal de Cassis eine Gelenkresection

wegen irreponibler Luxation, berichtete aber nicht über das Resultat.

Erst spät wagte man sich an die Resection des Schultergelenks bei irreponibler Luxation, wie überhaupt grösserer Gelenke. Die älteste Resection ist die vom Engländer Warren[1]) a. 1869 nach einem vergeblich unternommenen neuen Einrenkungsversuch bei einer 50jährigen Frau ausgeführt. Es handelte sich hier um eine alte luxatio humeri subcoracoidea. Der Arm war unbeweglich und die Patientin ganz herabgekommen. Es wurde ein $\vee$ förmiger Schnitt gemacht. Der Gelenkkopf musste aus seinen Verwachsungen in der Nähe der Gefässe herausgeschält werden und wurde im collum chir. durchsägt. Die lange Sehne des biceps wurde erhalten. Der Wundverlauf war ein guter und das Resultat sehr befriedigend. Der Arm konnte bis zum Kopfe gehoben werden.

Die andern zwei Fälle von Schulterresection sind von B. v. Langenbeck im Archiv für klin. Chirurgie Bd. XVI, S. 408 veröffentlicht und von Spieker[2]) in seiner Dissertation beschrieben worden.

Bei dem ersten Falle fand die Luxation am 30. Januar 1875 statt. Die Resection wurde am 12. Juli d. J. mittels Axillarschnitts ausgeführt, so dass die Incision gerade längs des hinteren Randes des coraco-brachialis zu fallen kam. Nach Durchschneidung von Haut und Axillarfascie lag der Kopf vor. Der Patient wurde bereits am 22. August mit gutem functionellen Resultate entlassen.

---

[1]) Warren, Resection of shoulderjoints. Baltimore. med. Bull. and Philadelphia med. and. surg. Reporter. Sept. 25, pag. 257.

[2]) G. Spieker, Der Axillarschnitt zur Resection des Schultergelenks bei irrepon. Luxat. Diss. Berlin 1876.

Unglücklich verlief der zweite Fall (luxatio subcoracoidea). Nachdem hier alle Repositionsversuche erfolglos geblieben waren, wurde gleichfalls mittels Axillarschnitt die Resection gemacht. Es erfolgte aber bald exitus letalis an Pyämie, welche aus einer Secretverhaltung infolge von Anlagerung des Arms an den Thorax entstanden war.

In einem dritten Fall von v. Langenbeck war der Erfolg der Operation wegen irreparabler Armlähmung ein negativer.

Schliesslich publicirte noch Mears[1]) einen Fall, wo er bei einer veralteten luxatio subcoracoidea der Incision eine Durchsägung des collum chir. folgen liess, worauf er den Schaft des humerus nach hinten und aussen dislocirte. Das Resultat war sehr gut.

Diesen Fällen von Resection füge ich noch den von Burkhardt[2]) bei, welcher bei einer 7 Monate alten rechtsseitigen Schulterluxation nach vorn und unten die Reposition mittels Incision vornahm. Er machte einen Längsschnitt von 13 cm in der Mitte zwischen dem proc. corac. und dem vorderen Winkel des acromion, präparirte dann die Pfanne frei und reponirte den Kopf bei starker Adductionsstellung des Arms, wobei zur Reposition noch 1—2 cm weit die Muskelansätze vom inneren Umfang des Halses des humerus lospräparirt werden mussten. Hierbei wurde das abgesprengte tuberculum maius mit entfernt. Die Heilung erfolgte glatt in 8 Wochen, mit den passiven Bewegungen wurde nach 14 Tagen begonnen, das functionelle Resultat war gut.

---

[1]) Mears, Treatment of old Dislocation of the shoulder by subcutaneous section of the humerus and the formation of a false joint. Philad. med and surg. Rep. 1877, Oct. 13.

[2]) Virchow und Hirsch, Jahresberichte 1879, Band II, Seite 353 und Würtemberger medic. Correspondenzblatt, Band XLVIII, Nr. 4.

Wenn man die günstigen Resultate der wenigen im Laufe der letzten 12 Jahre wegen irreponibler Schulterverrenkung ausgeführten Resectionen betrachtet, so wird man sich der Ansicht nicht entziehen können, dass diese Operation bei der genannten Verletzung einer häufigeren Ausführung werth ist.

Dass noch vor wenigen Jahren die Meinungen darüber sehr getheilt waren, geht aus den Worten Roser's[1]) hervor: „Die Resection wird man um einer alten irreponiblen Luxation willen nicht unternehmen dürfen. Die Kranken haben keinen so grossen Nachtheil von der Schulterverrenkung, dass die unter solchen Umständen sehr schwierige und gefährliche Resection des in der Achsel befindlichen Gelenkkopfes gewagt werden dürfte."

In vielen Fällen mögen ja auch die Nachtheile nicht so bedeutende sein, abgesehen von der Unbeweglichkeit des Armes; die Erfahrung lehrt uns, dass viele Leute mit steifer Schulter ihr Schulterblatt durch Uebung so beweglich machen können, dass die Steifheit im Schultergelenk zum Theil ausgeglichen wird.

Entgegen der soeben citirten Ansicht von Roser hebt Billrott mit Recht hervor, dass der Erfolg einer gelungenen Reposition bei veralteten Schulterverrenkungen oftmals, das funktionelle Resultat anlangend, viel zu wünschen übrig lässt. Denn da die kleine Gelenkpfanne durch die geschrumpfte Kapsel ganz bedeckt und gefüllt ist, und der Gelenkkopf seinen Knorpel verloren hat, so wird selbst in dem Falle, dass es wirklich gelänge, den Kopf an die normale Stelle zu bringen, doch die Wiederherstellung der Function nicht möglich sein, und das Endresultat einer höchst mühseligen und

---

[1]) Roser, Handbuch der anatom. Chirurgie, Tübingen 1875.

langen Nachbehandlung entspricht in solchen Fällen oft durchaus nicht dem Aufwande von Mühe und Ausdauer von Seiten des Patienten und des Arztes. Es sei somit die Resection zu empfehlen und dies um so mehr, wenn ein beständiger Druck auf Nerven und Gefässe vorhanden ist.

Wenn in einem gegebenen Falle der Chirurg sich zu entscheiden hat, ob der Patient mit seiner nicht complicirten inveterirten Luxation unoperirt entlassen oder ob er resecirt werden soll, so wird er sich auch stets fragen, ob der Patient in seinem Berufe mit resecirtem Oberarmkopf mehr als mit steifem Gelenk wird leisten können. Ein Patient, welcher seinem Arme keine schweren Arbeiten zuzumuthen nöthig hat, wird ohne Frage eher resecirt werden dürfen, als ein Arbeiter, der mit steifer Schulter, also mit festgestelltem Arme, immer noch besser als ohne Gelenkkopf grössere Lasten bewältigt.

In vielen Fällen wird der Operateur zwischen Incision und Resection schwanken.

Ersterer wird sicher an der Stelle sein, wenn anzunehmen ist, dass — natürlich nicht bei zu alter Luxation — der Gelenkkopf nur durch bindegewebige Stränge fixirt und die alte Pfanne zugleich nicht in ausgedehntem Masse degenerirt ist. So dürfte es sich mit König jedenfalls, wenn einige Versuche, manuell zu reponiren, fehlgeschlagen sind, empfehlen, erst die Reposition mittelst Incision zu versuchen und dieser dann, wenn sich erhebliche Veränderungen im Gelenke herausstellen sollten, sogleich die Resection des caput humeri folgen zu lassen.

Wenn wir also fragen, wann die Resection des Oberarmkopfes bei veralteter Luxation indicirt ist, können wir folgende Punkte aufstellen:

1) wenn die Behandlung der inveterirten Luxation ohne blutige Operation gefährlicher für Gesundheit und Leben des Patienten ist, als mittels der Resection. (Möglichkeit ausgedehnter Gefäss- und Nervenzerreissungen);

2) bei bereits vorhandener Gelenkvereiterung (selten!) und allgemein bei gleichzeitigen schweren äusseren Verletzungen;

3) wenn der luxirte Kopf auf Nerven- und Gefässstämme einen deletären Druck ausübt, welcher alle Arten von nervösen („trophischen") Störungen, von Neuralgien an bis zu vollständiger Motilitäts- und Sensibilitätsparalyse zur Folge haben kann;

4) zur Beseitigung der so lästigen functionellen Störung und endlich, wie es der zweite von mir veröffentlichte Fall illustrirt:

5) zur Beseitigung der habituellen Luxation.

Diese Indicationen werden um so gerechtfertigter erscheinen, wenn man bedenkt, dass die Resection der Schulter (wie sonst nur noch in dem Masse am Ellenbogen) zu einer fast vollständigen Wiederherstellung der Function führt.

Was schliesslich die Methoden der Resection anlangt, so hat man im Allgemeinen sich schon über die in jedem besonderen Falle von Luxation anzuwendende geeinigt. Während man früher d. h. bevor v. Langenbeck seinen Längsschnitt angab, mehr mit Lappenschnitten operirte (Wattmann und Schuh) oder mit Längsschnitten, welche die Weichtheile unnöthig verletzten (Ch. White: in der Mitte des deltoides, und Malgaigne, Robert: mehr nach vorn und innen), zieht man jetzt sowohl für die wegen destruirender Erkrankungen des Schultergelenks als auch wegen irreponibler luxatio subcoracoidea beabsichtigte Resection den von v. Langenbeck ein-

geführten vorderen Längsschnitt vor, welcher in der Gelenkverbindung zwischen acromion und clavicula beginnend 6 bis 10 cm gerade nach unten verläuft zwischen den Bündeln des deltoides auf den sulcus intertubercularis zu.

Obgleich diese Methode sich durch Einfachheit vor den älteren auszeichnet, genügt sie doch nicht zur Entfernung des Oberarmkopfes bei der axillaren Luxation. B. v. Langenbeck operirte deshalb auch in den beiden oben citirten Fällen von ihm mittels des Axillarschnittes. Dieser verläuft am inneren Rande des coraco brachialis, ähnlich dem bei der Unterbindung der Axillararterie üblichen Schnitte, und ist vollkommen gefahrlos, weil die Gefässe und Nerven bei luxatio axillaris thatsächlich medianwärts und nach hinten verdrängt sind, abgesehen von dem Vortheil, dass der luxirte Kopf von der Achselhöhle aus am leichtesten zugänglich erscheint. Man schneidet auf den Kopf zu und findet ihn unmittelbar hinter der Axillarfascie frei liegen. Der genannten Vortheile wegen wurde auch in unserem Falle von luxatio rubcoracoidea von Volkmann die Resection von der Achselhöhle aus ausgeführt.

Während in der vorantiseptischen Zeit jeder Chirurg zufrieden war, wenn er seine resecirten Patienten überhaupt nur am Leben erhielt, und noch zufriedener, wenn er eine gute Ankylose und Fixation der Extremität erzielte, sind die heutigen Operateure — Dank der modernen Wundbehandlung — schon in der Lage, von vornherein mit Aussicht auf Erfolg eine fast vollkommene Wiederherstellung der Function anstreben zu können.

Es ist nun noch Einiges über die habituellen Luxationen zu bemerken. Die Aetiologie derselben ist noch nicht ganz klar gestellt. Von verschiedenen Autoren sind auch ver-

schiedene Momente herangezogen worden, und es ist möglich, dass vielleicht jeder in seinem Falle Recht hat. Bei der an sich sehr seltenen retroglenoidalen Form, welche nach Volkmann [1]), Busch und Koch besondere Neigung zum Recidiviren hat, wäre der weite Kapselriss und die Losreissung der Sehne des subscapularis zu beschuldigen. Bei der absolut häufigen luxatio praeglenoidalis hat man sich über die ursächlichen Momente noch kein sicheres Urtheil gebildet. Roser [2]) nahm eine durch die erste Luxation zu Stande gekommene breite Communication zwischen Kapsel und Subscapularis-Schleimbeutel an. Dagegen erinnerte jedoch Hueter[3]), dass die Reposition wiederholter Luxationen oftmals ebenso schwierig, ja noch schwieriger als die der ersten sein kann.

Nach Volkmann[4]) sind ausser der Schlaffheit des Bandapparates und Sehnenabsprengungen die gewöhnlichsten Ursachen: „Abweichungen in der Form der knöchernen Gelenkenden infolge von nicht oder mangelhaft geheilten Brüchen der Gelenkränder, durch welche dem Gelenkkopf für gewisse Bewegungen die knöchernen Stützpunkte entzogen sind und eine schiefe, das Abgleiten begünstigende Ebene gebildet wird. Daher entwickeln sich die meisten Fälle von habitueller Luxation nur, wenn die chirurgische Behandlung eine mangelhafte war, kein Contentivverband angelegt und zu früh Bewegungen unternommen wurden.“

Offenbar hat diese von Volkmann gegebene Erklärung sehr viel für sich. Eine Stütze erhält sie auch durch den Befund in unserem Falle, wo ja auch der vordere untere

---

[1]) Siehe König, Lehrbuch der Chirurgie, Band III, Seite 37.

[2]) Siehe ibid.

[3]) Hueter, Klinik der Gelenkkrankheiten, II, § 341.

[4]) Volkmann, Krankheiten des Bewegungsapparates (bei Pitha und Billroth) S. 607.

Rand der cavitas glenoidalis abgesprengt gefunden wurde und so dem Oberarmkopfe die knöcherne Stütze vorn und unten entzogen war. Zugleich bestand allerdings auch eine Communication mit dem Subscapularisschleimbeutel. Ob diese aber auf das Recidiviren der Luxation von Einfluss war, ist doch zweifelhaft. Uebrigens finden sich in der einschlägigen Litteratur nur wenige Fälle von habitueller Luxation vor, obgleich nach Malgaigne [1]) schon Hippocrates und Galenus von dieser Affection Kenntniss hatten. Dieses hat seinen Grund jedenfalls darin, dass man bis vor Kurzem nicht im Stande war, dauernde Heilungen zu erzielen.

J. L. Petit I [2]) soll gleichfalls die habituelle Luxation des humerus gekannt haben. Sanson hatte einen Kranken, dem er in der Woche mehrmals den Arm reponiren musste, und Dupuytren that dasselbe bei einem seiner Schüler mehr als 100 Mal. Dévergie hatte 3 Fälle, Mayor de Lausanne 2, Velpeau 14 und Malgaigne selbst nur 3. Auch nach seinem Dafürhalten sind die Ursachen weniger . . . „une laxité des ligaments“ als fast constant „l'exercice prématuré du membre, qui empêche la réunion des ligiments.“

Ferner führt Hueter[3]) zwei prägnante Fälle an, eine Frau, bei welcher er 33 mal, und einen Mann, bei welchem er c. 70 mal reponirte, betreffend. Bei beiden Patienten war die Luxation noch dazu eine doppelseitige, was man öfter finden soll. Eine nur einseitige des linken humerus unter das acromion erwähnt W. Koch in Langenbeck's Archiv Bd. XI, p. 550.

---

[1]) Malgaigne, Traité des fract. et des lux. 1856, Tome II, pag. 175.

[2]) cf. ibid.

[3]) Hueter, Kl. d. G. II, pag. 598.

Dass ferner Tumoren des Gehirns und die davon herrührenden Krämpfe, wie Epilepsie überhaupt, die Entstehung der habituellen Luxation begünstigen, ist eine bekannte Thatsache. Ausser unserem Falle, wo auch während der epileptischen Krämpfe die Luxationen eintraten, hat Perier[1]) im Jahre 1879 über einen ähnlichen Fall berichtet. Es handelte sich hier um eine 25 Jahr alte Patientin, welche an Hirngeschwulst und infolge dessen an epileptiformen Krämpfen litt, während welcher die Luxation stets, durch geringe Bewegungen hervorgerufen, eintrat. Man vernahm dabei ein deutlich hörbares Knacken, welches auch die meistens noch während des Anfalls spontan vor sich gehende Einrichtung begleitete. Bisweilen blieb sie aber noch nachher bestehen und wurde dann entweder von einem Mitkranken oder von der Patientin selbst zurückgebracht.

Es erübrigt nun noch zu erörtern, in welcher Weise eine sichere Heilung der habituellen Luxation anzustreben ist. In alten Zeiten, auch schon vor Hippokrates, applicirte man an der Schulter das Glüheisen und hoffte so durch narbige Retraction der Gewebe (Verengerung der Kapsel) den Gelenkkopf besser in der Pfanne zu fixiren. A. Cooper empfahl Bäder, kalte Douche, Vesicatore und innerlich Eisen als tonisirendes Mittel. Von letzerem will Brodie bei einer hysterischen Patientin guten Erfolg gesehen haben — aber nur zeitweilig —; auch wird, soviel mir bekannt ist, von keinem Autor, welcher mit derartigen Mitteln operirte, eine sichere Heilung angegeben. Auch die Injection reizender Flüssigkeiten z. B. tinct. Jodi in das Gelenk zur Erregung einer Entzündung und Fixirung des Gelenkkopfes durch neugebildetes Bindegewebe kann, streng genommen, keine Heilmethode sein.

[1]) Perier, M. C. luxation. sous-acromiale de l'humérus. Reduction instable. Bull. et Mém. de la Soc. de Chir. de Paris 1879, p. 112—116

Das Einzige, wodurch nach Volkmann zuweilen noch Heilung erreicht werden kann, ist eine Monate lang fortgesetzte immobile Fixation des Gelenks in einer Stellung, welche derjenigen entgegengesetzt ist, in welcher die Luxation zu erfolgen pflegt. Sonst bliebe nichts anderes übrig, als den Patienten eine Bandage tragen zu lassen, durch welche die Gelenkbewegungen nach der betreffenden Seite hin ganz oder theilweise aufgehoben werden. Dass aber auch Bandagen, ja sogar Corsets, eine neue Luxation trotz der besten Construction nicht zu hindern vermögen, sehen wir durch unsern Fall bewiesen, wo die Apparate tadellos waren.

Aus dem eben Gesagten geht also hervor, dass man sich durchaus nicht auf die Resultate einer friedlichen Therapie verlassen kann.

Der Erste, welcher den Vorschlag zur blutigen Heilung machte, war Malgaigne[1]), indem er eine Art subcutaner Incision zum Zwecke einer Anfrischung der Gelenkkapsel anrieth, wodurch eine narbige Schrumpfung dieser und somit Feststellung des caput humeri in der verengerten Gelenkhöhle entstehen sollte. Schliesslich wurde als radicalstes Mittel die Resection empfohlen, eine Operation, über deren Berechtigung jetzt wohl kein Zweifel mehr besteht. Bis zum Jahre 1877 scheint, wie es aus den Worten Hueter's in seiner Klinik der Gelenkkrankheiten II S. 589 hervorgeht, noch keine Resection wegen einer habituellen Luxation gemacht worden zu sein.

Es dürfte somit auch jetzt noch die von Volkmann in unserem Falle ausgeführte Resection zu den Seltenheiten

---

[1]) Malgaigne, traité ecl. II, pag. 179.

zählen, aber zugleich auch einen bedeutsamen Fortschritt in der Therapie der habituellen Luxationen bezeichnen[1]).

---

[1]) Auf dem letzten Congresse der deutschen Gesellschaft für Chirurgie hat Küster über einen Fall berichtet, in welchem er wegen habitueller Schulterluxation die Resection des Oberarmkopfes von der Achselhöhle her machte. Als anatomischer Befund ergab sich eine ganz ähnliche Veränderung am Oberarm, wie in unserem Falle. Küster's Kranker wurde geheilt.

Zum Schlusse erfülle ich eine angenehme Pflicht, indem ich Herrn Geheimrath Professor Volkmann und Herrn Dr. Kraske für die gütige Ueberlassung der Krankengeschichten und insbesondere letzterem Herrn für seine bereitwillige Unterstützung bei Abfassung der Arbeit meinen besten Dank ausspreche.

VITA.

Ich, Ludwig Otto August Popke, wurde am 30. October 1858 zu Dziembowo, Provinz Posen, geboren. Meine erste Schulbildung erhielt ich von Privatlehrern, bis ich Ostern 1868 das Gymnasium zu Meseritz besuchte, welches ich dann zu Ostern 1878 mit dem Zeugniss der Reife verliess. Ich wandte mich in Greifswald dem Studium der Medicin zu und bestand dort am Schlusse meines vierten Semesters am 20. Februar 1880 das tentamen physicum. Darauf setzte ich meine Studien in Halle fort und beabsichtige hier mich der medicinischen Staatsprüfung zu unterziehen. Während meiner Studienzeit besuchte ich die Vorlesungen, Kliniken und Curse folgender Herren Professoren und Docenten:

In Greifswald: Arndt, Baumstark, A. Budge, J. Budge, v. Feilitsch, Gerstaecker, Grohé, Hueter, Krabler, Limpricht, Landois, Münter, Schwanert, Sommer.

In Halle: Ackermann, Genzmer, Graefe, Hitzig, Fritsch, Kohlschütter, Olshausen, Pott, Volkmann, Weber, Küssner.

Allen diesen meinen hochverehrten Lehrern statte ich meinen wärmsten Dank ab.

THESEN.

I.

Die Resection des Schultergelenks ist nicht nur bei inveterirter, sondern auch bei habitueller Luxation jeder anderen Behandlung vorzuziehen.

II.

Bei genu valgum der Kinder soll die Therapie nur eine orthopädische sein, keine operative.

III.

Die Entstehung der Pleunorrhoea neonatorum wird am besten durch prophylactische Maassnahmen vor und während der Geburt bekämpft.

IV.

Auf Grund der neuesten Forschungen auf dem Gebiete der Tuberculose scheint die Isolirung der daran Leidenden geboten.

Ansichten von hinten.

Normaler Oberarmkopf.

Fig. I.

Resecirter Oberarmkopf.

Fig. II.

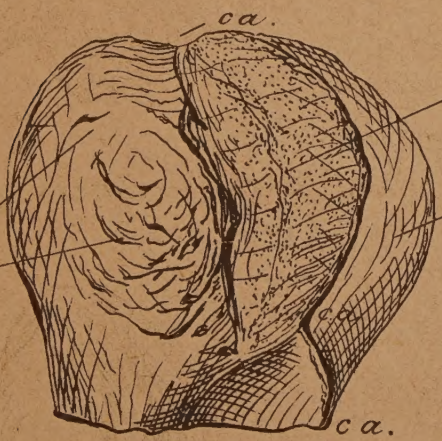

Linie ca. ca. Insertion der Kapsel.
f. überknorpelte Gelenkfläche.
d. defect, keilförmig (punctirt).
t.mj. = tuberculum majus.

Ansicht senkrecht von oben d.h. in der Richtung der humerus-Längsaxe

Fig. III.

Normaler Oberarmkopf.

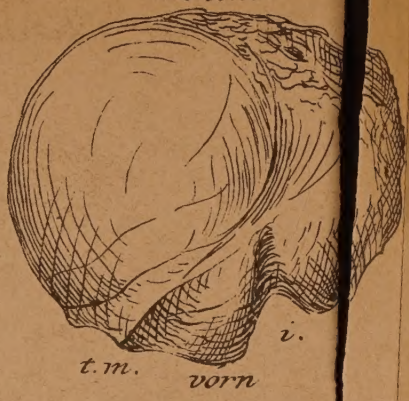

Fig. IV.

Resecirter Oberarmkopf.

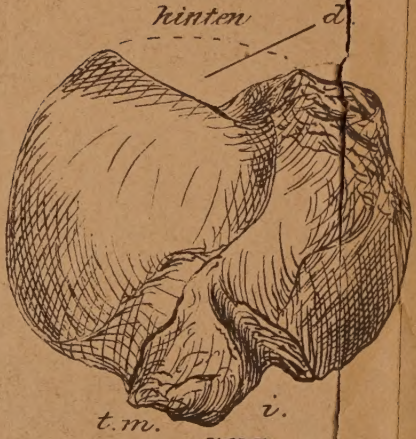

d. defect.
t.mj. tubercul. majus.
t.m. " minus.
i. incisura (sulcus) intertubercularis.
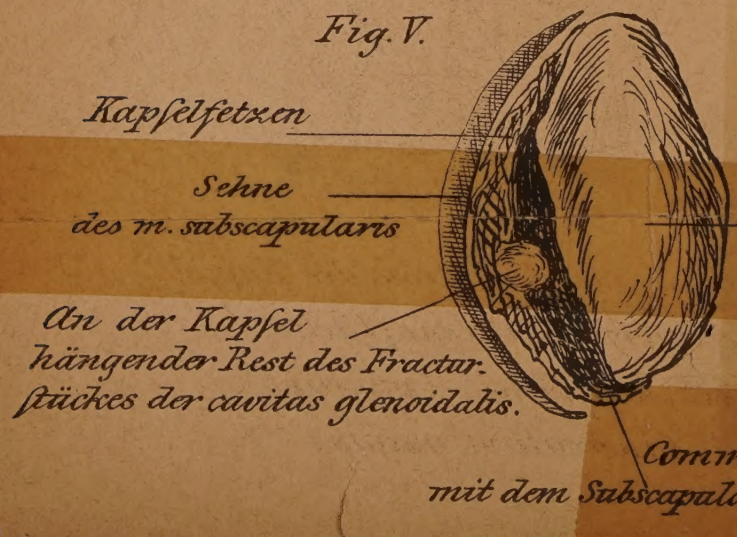
Fig. V.